Ueber das Verhältnis

von

Akromegalie und Hypophysistumoren.

Mit casuistischen Beiträgen.

Mit 1 Abbildung.

Inaugural-Dissertation

zur

Erlangung der Doktorwürde

in der

gesamten Medizin

verfasst und einer

hohen medizinischen Fakultät

der

Kgl. bayr. Ludwig-Maximilians-Universität zu München

vorgelegt von

Franz Grahl,

approb. Arzt aus Varrel (Hannover).

München 1903.

Kgl. Hofbuchdruckerei Kastner & Callwey.

Ueber das Verhältnis

von

Akromegalie und Hypophysistumoren.

Mit casuistischen Beiträgen.

Mit 1 Abbildung.

Inaugural-Dissertation

zur

Erlangung der Doktorwürde

in der

gesamten Medizin

verfasst und einer

hohen medizinischen Fakultät

der

Kgl. bayr. Ludwig-Maximilians-Universität zu München

vorgelegt von

Franz Grahl,

approb. Arzt aus Varrel (Hannover).

ACAD. JUGD. BAT. BIBL.

München 1903.

Kgl. Hofbuchdruckerei Kastner & Callwey.

Referent:

Herr Obermedizinalrat Prof. Dr. Bollinger.

Meiner lieben Tante

Marie Wirth

in dankbarer Liebe.

Im Jahre 1866 wurde zuerst von Pierre Marie ein neues, selbständiges Krankheitsbild beschrieben, dem er den Namen „Akromegalie" gab. Er schlug diesen Namen deshalb vor, weil eine eigenartige Vergrösserung der Enden des Körpers das auffälligste Merkmal dieser Erkrankung sei. Vier Jahre nach jener ersten Mitteilung stellte Marie die Hypothese auf, die Erkrankung der Hypophyse, die man in fast allen Fällen von Akromegalie gefunden habe, sei die Ursache der übrigen Erscheinungen, ähnlich wie das Myxoedem von der Schilddrüsen-Erkrankung bedingt sei.

Nachdem nun einmal die Aufmerksamkeit der Aerzte auf diese eigentümliche Erkrankung gelenkt war, häuften sich die Fälle rasch, und fast immer wurde ein Zusammentreffen von Akromegalie und Hypophysiserkrankung, meistens Tumoren, gefunden. So entstanden eine Reihe von Theorien über die Pathogenese der Akromegalie, die einen causalen Zusammenhang dieser beiden Erscheinungen annehmen. Im Gegensatz dazu suchten manche Autoren den Grund der Erkrankung auf anderem Gebiete und leugneten den causalen Zusammenhang oder hielten ihn für secundär. Da man auch heute noch keine vollständig geklärte Ansicht über das Wesen der Akromegalie hat, so ist eine kurze Zusammenstellung jener Theorieen wohl von Interesse.

Doch vorher sei mir erlaubt, kurz auf das Krankheitsbild der Akromegalie selbst einzugehen. Ich folge dabei der Darstellung von Schütte (1). „Die Akromegalie beginnt nach Sternberg in der Mehrzahl der Fälle zwischen dem 20. und 30. Lebensjahre. Ein kleiner Teil erkrankt in der Pubertät. Nach dem 40. Jahre erkranken weit mehr Frauen als Männer. Als Anfangssymptome können gelegentlich Anschwellungen des Gesichtes und der Hände auftreten, wahrscheinlich abnorme Erscheinungen der Lymphströmungen, vasomotorische Störungen oder dergleichen. (Strümpell.) Ferner werden Schmerzen verschiedener Art und Paraesthesieen etc. beschrieben. (Sternberg.) Bei Frauen ist das Aufhören der Menstruation charakteristisch, ebenso liegen Beobachtungen über ein frühes Erlöschen der Potenz bei Männern vor.

Auf der Höhe der Erkrankung zeigt sich eine Reihe wesentlicher Veränderungen. Der Schädel ist oft vergrössert, das Gesicht lang und hervortretend. Bisweilen besteht Exophthalmus. Die Nase und Ohren sind vergrössert, die Lippen wulstig, besonders die Unterlippe steht hervor und hängt herab. Die stark vergrösserte Zunge verhindert den Schluss des Mundes und ragt aus demselben hervor. Der Unterkiefer ist massig entwickelt und umgreift mit seinem Alveolarfortsatz den des Oberkiefers. Die Orbitalbogen sind gelegentlich stark gewölbt, die Jochbogen springen hervor, der Horizontalumfang des Schädels ist vergrössert. Infolge seiner Schwere sinkt der Kopf nach vorn, die Wirbelsäule zeigt eine Kyphose im obern Dorsalteile und eine entsprechende Lordose des Lumbalabschnittes. Das stark gekrümmte Sternum, die verdickten Claviculae und Rippen verleihen im Verein mit

der Verbiegung der Wirbelsäule dem Thorax eine besondere Form. Hände und Füsse sind collosal verdickt und vergrössert, die Handfurchen vertieft, Zehen und Finger dick und plump. Die Muskulatur der Arme und Beine nicht selten atrophisch.

Sonstige Symptome sind Störungen im Sehapparat, welche durch einen Tumor der Hypophyse bedingt werden. Die anatomischen Veränderungen des Kehlkopfes verursachen Tiefe und Rauhigkeit der Stimme. Die Thyreoidea ist gelegentlich vergrössert. Das Herz und die Arterien erkranken meist bedenklichen Grades. Sehr oft findet sich eine Steigerung des Appetites und des Durstes. Die Harnmenge kann vermehrt sein, obwohl starke Schweisse vorhanden sind. Es besteht häufig Diabetes. Auch psychische Symptome, wie geistige Stumpfheit und Trägheit, trübe Gemütsstimmung etc. werden beobachtet. Ausser rein nervösen Erscheinungen kommt eventuell auch noch der Symptomencomplex des Hypophysistumors zur Geltung. (Strümpell.) Der Verlauf kann sich über viele Jahre hinziehen. Es kommen lange Remissionen vor. Der Tod erfolgt unter zunehmender Kachexie."

Sternberg (2) unterscheidet nach dem Verlauf drei Formen: 1) die benigne Form mit einer bis 50jährigen Dauer und geringen Beschwerden; 2) die gewöhnliche, chronische Akromegalie, Dauer 8 bis 30 Jahre; 3) die acute, maligne Form mit einer Dauer von 3—4 Jahre. In allen acuten Fällen, welche obduciert wurden, fand man ein Sarcom der Hypophysis.

Nun zu den Theorien dieser eigenartigen Krankheit, die man, wie oben gezeigt wurde, in zwei Hauptgruppen teilen kann:

I. Theorien, die einen causalen Zusammenhang zwischen Hypophysiserkrankung und Akromegalie annehmen.

a) die älteste, von P. Marie aufgestellte sogenannte „Hypophysentheorie" hält die Akromegalie für eine allgemeine Dystrophie, die irgendwie von der Erkrankung der Hypophyse abhängig sei. (Sternberg.) Die Hypophyse soll die Eigenschaft haben, auf gewisse Substanzen neutralisierend einzuwirken. Eine Erkrankung des Organs müsse daher einen schädigenden Einfluss auf die nervösen Centren ausüben. Tamburini geht noch weiter als P. Marie und teilt die Erkrankung in zwei Stadien. In der ersten besteht Hypertrophie und Hyperactivität der Hypophyse, in dieser Periode tritt das Wachstum der Knochen auf. Das zweite Stadium tiefer secundärer Veränderungen der Drüse (cystische Entartung, Adenombildung) mit Aufhören der Function entspricht derjenigen Periode, in welcher nach dem Aufhören des Knochenwachstums die Kachexie eintritt. (Schütte.)

b) Fr. Pineles (3) bespricht die Beziehungen zwischen Akromegalie einerseits, Myxödem, Morbus Basedowii, Diabetes andererseits und kommt zu dem Schlusse, „dass Akromegalie, Myxödem, Cretinismus, Morbus Basedowii und in manchen Fällen auch Diabetes Erkrankungen der Blutdrüsen darstellen, in deren Verlaufe oft anatomische Störungen anderer Blutdrüsen entstehen. Es scheint also zwischen vielen Blutdrüsen ein inniger, anatomischer und physiologischer Zusammenhang zu bestehen, der sich in klinischer Beziehung vor allem darin äussert, dass bei Erkrankung einer Blutdrüse klinische Symptome

auftreten, welche auf eine Funktionsstörung einer anderen Blutdrüse bezogen werden können."

c) Sternberg (2. S. 78) hebt das Zusammentreffen von Sarcom der Hypophysis mit dem raschen Verlauf von malignen Akromegaliefällen hervor und bemerkt dann: „Bei aller Reserve, die wir uns bezüglich der histologischen Befunde an der Hypophyse auferlegen müssen, springt dieser Parallelismus zwischen Verlauf und Obductionsbefund doch so sehr in die Augen, dass er zweifellos eine wichtige Stütze für jene Ansicht abgiebt, die in der Aufhebung der normalen Function der Hypophyse die Ursache der Akromegalie sieht."

d) Hansemann (4) zog die „altruistische Hyperplasie" der Organe heran, um den inneren Zusammenhang der Akromegalie und der Hypophysisveränderung zu erklären: Nach seiner Annahme hat jedes Organ eine doppelte Funktion, eine negative, die etwas aus dem Körper herausbringt und eine positive, die etwas dem Körper zuführt. Zweitens aber muss die progressive Entwicklung eines Organs die progressive Entwicklung anderer Organe zur Folge haben. Im Gegensatz zur compensatorischen Hyperplasie, bei der infolge Zugrundegehens eines Organs ein anderes sich vergrössert, hat er diesen Vorgang als „altruistische Hyperplasie" bezeichnet. „So ist auch die Akromegalie der Ausdruck einer altruistischen Hyperplasie, indem die Geschwulstbildung der Hypophyse eine Vermehrung des Knochengewebes und des Bindegewebes an gewissen Körperstellen erzeugt. Bei altruistischen Atrophien ist die Organtherapie von günstigem Ein-

fluss, so bei Myxödem. Dagegen kann man bei Morbus Basedowii und Akromegalie, wo es sich um eine zu starke Thätigkeit der Drüsen handelt, keine Besserung erwarten, ja unter Umständen das Leiden durch Organtherapie verschlimmern."

e) Benda (5) hält auf Grund des Befundes bei vier Fällen, auf die ich später noch genauer zurückkomme, die Akromegalie für eine Folge der Hyperplasie der Hypophysis. Diese Hyperplasie betrifft ausschliesslich das funktionswichtige Element, die „gekörnten" Epithelzellen und hat dadurch eine Ueberfunktion dieser Drüse im Gefolge.

II. Theorien, die den Grund der Erkrankung nicht von der Hypophyse abhängig machen:

a) Th. Recklinghausen (6) stellte die sogenannte „nervöse Theorie" auf; sein Fall wurde aber später als Syringomyelie erkannt.

b) Die Thymus-Theorie von Klebs. Klebs hatte die Persistenz der Thymus beobachtet und glaubte daraus den Schluss ziehen zu können, dass von diesem Organ aus die Anregung zu abnormen Wachstum ausgehe. In der grossen Thymus sind die Blutgefässnetze der Follikel eine Bildungsstätte der Gefässendothelien. Diese werden mit dem Blutstrome fortgeschwemmt und regen als „Angioblasten" eine „allgemeine" Wucherung der Gefässkeime" an, welche zum Riesenwuchs und zur Akromegalie führt. Da die Persistenz der Thymus nicht konstant ist bei Akromegalie, ist die ganze Lehre hinfällig. (Sternberg, S. 78.)

c) Theorie der atavistischen Wachstumsanomalie (Freund, Campbell) (7). Jeder Mensch habe während der Pubertät eine Disposition zur Akromegalie, welche in einer merkwürdigen Ablenkung der Wachstumsenergie aus den bisher innegehaltenen Bahnen in neue liege. Auf Grund des angeführten anthropologischen und zoologischen Materials kommt Freund zu dem Schluss, dass es sich bei der Akromegalie um einen atavistischen Vorgang handle.

d) A. Boettiger (8) fand Akromegalie compliciert mit den Erscheinungen der Raynaud'schen Krankheit und stellte folgende Theorie auf: „Ich erkläre mir die Pathogenese der Akromegalie derart, dass ich die Ursache des Leidens in einer Vergiftung des Körpers, wahrscheinlich durch Leukomaïne unbekannter Art, sehe. Die Wirkung dieser Leukomaïne äussert sich ebenso wie bei andern toxischen Erkrankungen zuerst an den Körperenden und zwar in hypertrophischen und hyperplastischen Processen. Nun liegt den Drüsen mit „unbekannter Funktion" wahrscheinlich die Bildung von Gegengiften ob, und ihre Hyperfunktion führt zur Hypertrophie und zwar am ausgeprägtesten in der Hypophyse. Diese selbst verändert sich anfänglich stets im Sinne einer einfachen Hypertrophie und Hyperplasie und erleidet erst später durch oben näher beschriebene Ursachen weitere Modificationen und heterologe Veränderungen."

e) Nach Strümpell (9) stellt die Akromegalie eine endogene, constitutionelle Anomalie des Körpers dar, welche sich aus funktionellen und anatomischen Störungen der verschiedensten Körpergebiete

zusammensetzt. (Schütte.) Mit dieser abnormen Veranlagung des Körpers verbindet sich häufig ungewöhnliche Entwicklung desselben (Zwergwuchs, Riesenwuchs); dazu kommen dann noch andere Störungen, Amenorrhoë, Glykosurie, Neigung zu Geschwulstbildungen, besonders in der Hypophyse.

Diese stattliche Anzahl von Theorien, die in der verhältnismässig kurzen Zeit seit dem Bekanntwerden der Akromegalie entstanden, ist wohl an sich schon beweisend, dass es sich dabei um sehr complicierte, zum Teil noch vollkommen unbekannte Vorgänge im menschlichen Organismus handelt. Wenn man die Krankheit mit Störungen der Hypophysis — sei es Aufhebung, sei es Vermehrung der Funktion — zusammengebracht hat, so bleibt doch immer der dunkle Punkt dieses Organ selbst, dessen Entwicklung und Anatomie man wohl kennt, dessen Funktion aber noch völlig rätselhaft ist.

Bekanntlich setzt sich die Hypophyse aus zwei ganz verschieden gebauten Teilen zusammen: aus dem kleineren, hinteren Lappen, in welchem eine Menge nervöser Teile eintritt, dem Filum terminale anterius Virchows und aus dem vorderen, grössern Teile, der im Bau Aehnlichkeit mit der Schilddrüse aufweist. Es sind Drüsenbläschen ohne Ausführungsgang, umgeben von gefässreichem Bindegewebsstroma. Wie Thyreoidea, Pancreas, Leber etc. rechnet man auch die Hypophyse zu den Drüsen mit „innerer Secretion", ohne jedoch einen Beweis dafür zu haben, noch ihre spezielle Thätigkeit zu kennen. — Sehr eingehende Angaben über die Morphologie und Physiologie der Hypophysis finden sich in Sternbergs Monographie (2) Seite 34—39.

In demselben Werke heisst es dann S. 28.: „Die Hypophyse, und zwar hauptsächlich der vordere Teil, ist bei Akromegalie stets erkrankt. Das erkrankte Organ ist fast immer vergrössert."

Neuerdings fand man jedoch, dass von einer solchen Konstanz nicht mehr die Rede sein kann, denn es wurde eine Reihe von Akromegaliefällen veröffentlicht, bei denen kein Tumor der Hypophysis bestand, andererseits fand man Tumoren des Gehirnanhanges ohne Akromegalie. Auch in dem Krankenhause r. d. Isar in München beobachtete Herr Prosector Dr. Albrecht zwei Tumoren der Hypophyse, bei denen jeder Befund von Akromegalie fehlte. Auf seine Veranlassung hin habe ich nun die Literatur durchgesehen und eine Zusammenstellung aller Fälle von Akromegalie mit und ohne Hypophysistumoren gemacht. Da in der Arbeit von Sternberg alle bis dahin bekannten Fälle von Akromegalie mit Tumoren enthalten sind, begann ich mit der Wiedergabe dieser Fälle von der Mitte des Jahres 1897 an. In der zweiten und dritten Gruppe „Hypophysistumoren ohne Akromegalie" und „Akromegalie ohne Hypophysistumoren" habe ich alle Fälle zusammengestellt, deren ich überhaupt habhaft werden konnte. Ich gebe also im Folgenden jedes Mal einen kurzen Auszug aus dem betreffenden Fall und stelle dann die Ergebnisse am Schluss einer jeden Gruppe in einer Tabelle der Uebersichtlichkeit halber zusammen.

I. Fälle von Akromegalie mit Hypophysistumoren.

Sternberg kennt 28 Fälle, von denen histologische Untersuchungen vorlagen, bis auf einen Fall

wurde dabei Vergrösserung der Hypophysis konstatiert. Dazu kommen jetzt 21 neue Fälle, nur diejenigen, wo die Sektion das Bestehen eines Tumors nachwies, wurden berücksichtigt.

1) Pearce Bailey (10). „Ein Fall von Akromegalie mit spezieller Berücksichtigung der Laesionen der Hypophysis und der Thyreoidea."

Der beschriebene Fall, 65jähr. Frau, mit charakteristischen äusseren Erscheinungen der Akromegalie zeigte bei der Sektion, dass die Thyreoidea etwa 3 mal, die Hypophysis mehr als 8 mal so schwer war als normal. In der Schilddrüse Erweiterung der Acini, Vermehrung der colloiden Substanz und zahlreiche Cysten. In der Hypophyse beschränkten sich die Veränderungen auf den Vorderlappen, parenchymatöse Hypertrophie und Adenom.

2) Du Mesnil (11) demonstriert einen Fall im Altonaer Aerztl. Verein. Aus der Krankengeschichte geht hervor, dass die Akromegalie und die Erscheinungen des Hirntumors gleichzeitig begannen. Es bestand Glykosurie. Eine energische Kur mit Hypophysistabletten brachte nach 66 Tagen eine erhebliche Besserung der subjectiven Beschwerden, sowie eine Verminderung des Zuckergehaltes. Schliesslich starb Pat. 1899 an Inanition.

Akromegalie war sicher vorhanden. Die Hypophyse ist in eine Anzahl von etwa 15 nahezu erbsengrossen, braunroten Tumoren umgewandelt, die traubenförmig gruppiert sind und die Stella turcica usuriert haben. In den Tumoren finden sich z. T. cystische Räume. Mikroskopisch zeigt der Tumor den Bau eines kleinzelligen Rundzellensarcoms. Auffallend ist das langsame Wachstum desselben (14 Jahre), doch ist

derartiges von Hypophysistumoren bekannt. Die Schilddrüse ist in eine Struma cystica umgewandelt, deren Cysten z. T. verkalkt, z. T. mit altem Blut gefüllt sind. — Die Hypertrophie der Körperenden betraf sowohl die Weichteile, wie das Knochensystem, das im übrigen vollständig normale Struktur und Configuration zeigte.

3) E. Mendel (12) demonstriert den anatomischen Befund bei Akromegalie in der Berliner medizin. Gesellschaft. Die Präparate stammen von einer Patientin, die Vortragender vor 4 Jahren schon einmal vorgestellt hat. Die damals gestellte Diagnose „Tumor der Hypophysis" wird durch die Sektion bestätigt. Es fand sich ein walnussgrosser Tumor (Myxosarcom). Ausserdem Struma colloides, persistierende Thymus von 8 cm. Länge. Vergrösserte Milz (20 cm lang) zahlreiche Cysten im Ovarium, Mammae von ungewöhnlicher Grösse. „Es ist schwer anzunehmen, dass diese Veränderungen alle auf den Hypophysistumor zurückzuführen sind, vielmehr dient dieser Fall vielleicht dazu, darauf hinzuweisen, dass die Akromegalie eine Allgemeinerkrankung ist." Verabfolgung von Hypophysistabletten hatten keinen Einfluss.

4) Norman Dalton (A case of acromegaly with diabetes and enlargement of the viscera) berichtet über die Sektion eines 23jähr. Akromegalen, der im Diabetes-Koma starb. Der Verf. betont, dass die inneren Organe (Herz, Leber, Pancreas u. a.) auffallend gross und schwer, dabei stark injiciert waren. Die Hypophyse bildete einen weichen Tumor, Schilddrüse und Thymus waren gross.

5) Percy Furnivall (14) berichtet über einen 58 jähr. Pat. mit Akromegalie, bei dem sich ein cystisch

entartetes Adenom der Hypophyse und Hypertrophie der Schilddrüse fand.

6) H. D. Rolleston (15) fand bei einem 35 jährigen Akromegalen nach 3 jähriger Krankheit ein weiches Sarcom der Hypophyse, das auf das Gehirn übergegriffen hatte. Die Thymus war klein, aber vorhanden, die Thyreoidea nicht wesentlich verändert.

7) K. Byday und N. Jancsó (16) beschreiben einen akromegalen Riesen von 198 cm und 114 kg. Man fand ein Adenosarcom der Hypophyse. Der Kranke hatte Diabetes und starb an Tuberculose.

8) Johnston und Monro (17) berichten über eine 34 jährige, seit etwa 5 Jahren kranke, an Akromegalie leidende Frau. Urin normal, Schilddrüse normal, Hypophyse weiches Sarcom; rascher Verlauf.

9) Die von Bredward Neal und Smyth (18) beschriebene Kranke war eine 37 jährige Frau, die seit 15 Jahren an Akromegalie litt, blind, abgemagert, somnolent war, keine Glykosurie hatte. Man fand ein weiches Adenom der Hypophysis und eine parenchymatöse Struma.

10) Harlow Brooks (19) hat Untersuchungen über drei Fälle von Akromegalie mitgeteilt. Im 1. Falle, bei einem 30 jähr. Manne, der im Diabetes-Koma gestorben war, zeigte sich Hypertrophie des vorderen Teils der Hypophysis und ein Adenom, das der „Praehypophyse" aufsass; Vergrösserung der Schilddrüse und Thymus.

11) Im andern Falle, bei einer 37 jähr. Frau, die ebenfalls an Diabetes-Koma zu Grunde ging, bestand ein Adenom der Praephypophysis.

12) Im dritten Falle endlich wurden ebenfalls ein Adenom der Hypophyse in degenerativem Zustande gefunden.

13) Moxter (Beitrag zur path. Anatomie d. Akromegalie) (22) beschreibt den Befund bei einem 29 jähr., seit mehr als 9 Jahren an Akromegalie leidenden Manne, der an Pyaemie starb. Er betont die Dünne der Schädelknochen und anderer Knochen; nach anfänglicher Verdickung scheint die Resorption überwogen zu haben. Der Hypophysistumor war ein grosszelliges Rundzellensarcom. Leber und Herz waren beträchtlich vergrössert.

14) E. Lancereux (23) (Accroissement des glaudes vasculaires sanguines, leur rôle respectif dans la genèse de l'acromegalie) sah in zwei Fällen Akromegalie zu Morbus Basedowii hinzutreten und machte einmal die anatomische Untersuchung. In diesem Falle fand er an Stelle der Hypophyse eine eiförmige Geschwulst, die weissen Saft gab, wie ein Epitheliom. Leider sind die Krankengeschichten zu kurz.

15) R. Gubler (24) berichtet Folgendes: Eine 37 jährige Frau erkrankte 1893 mit Kopfschmerz, Gliederschmerzen, Amenorrhoë. 1894 Abnahme der Sehkraft links, 1895 rechts Amblyopie und andere Augenerkrankungen. Erst 1896 im Januar wurde die Dicke der Hände und Füsse, der Nase und Unterlippe bemerkt, ebenso eine Struma. Im Okt. 1896 typische Akromegalie, im Sept. 1897 Tod. An Stelle des Hirnanhanges eine gänseeigrosse Geschwulst. Diese wurde von Dr. Hanau untersucht und als eine Struma parenchymatosa Hypophysis bezeichnet; das Bild erinnerte aber auch sehr an ein kleinzelliges Rundzellensarcom.

16) Fr. Schultze (25) (Beitrag zur Symptomatologie und Anatomie der Akromegalie) fasst den anatomischen Befund bei diesem klinischen „Prachtexemplar" einer Akromegalie kurz zusammen: 1) eine ausgebreitete

Veränderung des Knochensystems, besonders des Schädels, aber keineswegs überall in dem Sinne einer Gewebswucherung, sondern auch teilweise einer entschiedenen Gewebsverminderung; 2) Veränderungen gewisser Gelenke nach Art der Arthritis deformans 3) erhebliche Hypertrophie der Hypophyse und Thyreoidea, sowie grosse persistierende Thymus; 4) Vergrösserung vieler innerer Organe, besonders infolge von Vermehrung des interstitiellen Gewebes, aber auch massive Entwicklung des ganzen Körpers; 5) Neigung zur Geschwulstbildung der Haut (Keloide); 6) Verdickung und Entartung der Muskulatur des linken Herzens, sowie mächtige Arteriosklerose; 7) sekundärer Schwund des Sehnerven.

Die Hypophyse war in einen walnussgrossen Tumor verwandelt. Die mikroskopische Untersuchung ergab, dass er sich aus dem glandulären Teil des Organs entwickelt hatte. In dem centralen Teil hat der Tumor viel Aehnlichkeit mit einem Angiosarcom. Die vollständige Abkapselung spricht aber für seine Gutartigkeit. Andererseits lässt sich der histologische Aufbau zwanglos als Hyperplasie, resp. Adenombildung deuten, da überall der Typus des Hypophysis-Gewebes gewahrt bleibt. Glykosurie bestand nicht.

17. A. Strümpell (26) (Ein Beitrag zur Pathologie und pathologischen Anatomie der Akromegalie) hebt hervor, dass die Kranke schon als Kind und in der Jugend an Anschwellungen des Gesichtes und der Hände gelitten haben wollte. Im 18. Jahre stürzte Pat. eine Treppe hinab und hatte darnach lange Kopfweh und Rückenschmerzen. Mit 24 Jahren begann die Akromegalie: Amenorrhoë, Schmerzen und Vergrösserung der Glieder, Sehstörungen, dumpfe Kopf-

schmerzen. Seit dem 29. Jahre Diabetes. Bei der anatomischen Untersuchung fanden sich zwei Tumoren, die durch einen Strang zusammenhingen. Der obere war gutartig, der untere dagegen sarcomatös entartet und hatte schwere Knochenveränderung verursacht. Verf. glaubt, dass die Geschwulst zuerst überhaupt gutartig war und erst später einen malignen Charakter annahm. Da es sich um dieselbe Zellform wie bei einer normalen Hypophysis handelte, konnte man annehmen, dass die Geschwulst unmittelbar aus dem Hypophisisgewebe hervorgegangen war. Schilddrüse in beiden Lappen mittelstark vergrössert, im unteren Teile des linken Lappens ein walnussgrosser, dunkel-schwarzroter, abgekapselter Tumor; der rechte Lappen dagegen besteht aus normalem Drüsengewebe. Leber ziemlich klein, Milz stark vergrössert, Pancreas normal gross, keine Thymusreste.

18—21) Fraenkel, Stadelmann u. Benda (Klinische und anatomische Beiträge zur Lehre von der Akromegalie) (27) veröffentlichten 4 Fälle von Akromegalie. Bei der Patientin des ersten Falles (Lemm) zessierten die Menses mit 36 Jahren. Seit 1891 bemerkte sie eine Volumszunahme der Hände, Füsse, Lippen, Nase und Zunge. Es bestand starkes Schwitzen, besonders im Gesicht, ferner reissende Schmerzen in den Armen. Zeitweise Heisshunger und Polyurie, langsame Gewichtsabnahme, undeutliche Sprache. Später traten andauernde Schlafsucht und schwere Störungen der Herzthätigkeit auf; am 30. März 1897 erfolgte der exitus. Der Verfasser (A. Fraenkel) hebt in der Epicrise folgende Punkte hervor: a) die Glykosurie, aber nur vorübergehend und mässigen Grades, verbunden mit Pancreashyperplasie; b) Herz- und Circu-

lationsapparat sind arteriosklerotisch verändert, was zum Teil wohl von einer gleichzeitig vorhandenen Nephritis abhängt; c) Sopor, in den die Patientin zum Schluss verfiel, er war nach dem Sektionsergebnis ebenfalls das Produkt der vorgeschrittenen Gefässveränderungen; d) die Anomalien der übrigen Blutdrüsen waren nicht so erheblich, um ihnen neben der Hypophysisaffektion Anteil an dem Symptombilde der Akromegalie beimessen zu können." Schilddrüse, Milz, Leber waren vergrössert.

Bei dem zweiten Fall (Gleiche) dauerte die Erkrankung beinahe 30 Jahre, er ging schliesslich an einem Magencarcinom zu Grunde. Es fehlten sonstige ernstere, der Akromegalie als solcher zukommende Störungen, insbesondere Glykosurie, und der Hypophysistumor hatte keine bedeutenderen cerebralen Störungen gemacht, da er klein war und sich vorwiegend nach unten entwickelt hatte. Von Interesse ist, dass der Vater des Patienten und zwei Geschwister dieselben Anomalien des Körpers besessen haben. Es liegt also hier ein Beispiel von hereditärer Akromegalie vor, wie in dem von Bregmann mitgeteilten Falle, bei dem aber keine Symptome eines Hypophysistumors vorhanden waren. — In beiden Fällen nützte Darreichung von Hypophysistabellen nichts.

Die beiden Fälle Stadelmanns (27) bieten das Bild der gutartigen Form der Akromegalie. Bei dem ersten derselben (Fall Köhler) bestand Diabetes mellitus, er starb an typischem Koma. Die Sektion ergab neben der Akromegalie und dem Hirntumor noch Vergrösserung der Zunge, persistierende Thymus und normales Pancreas.

Bei dem andern Falle (Pollkehn) bestanden die Complicationen einer mächtigen Struma und älteren,

chronischen Nephritis, die zu starken Oedemen und mächtiger Herzhypertrophie geführt hatten. Der Verlauf der Akromegalie erstreckte sich über ca. 30 Jahre. Auch hier fand sich neben anderen Zeichen der Akromegalie die starke Vergrösserung der Zunge, die $12^1/_2$ cm lang, $8^1/_2$ cm breit und 4 cm dick war. Das Pancreas zeigte stark fortgeschrittene Entwicklung des interstitiellen Gewebes mit Blutungen darin. Dabei war keine Spur von Glykosurie vorhanden. Da an den Knochen die Erscheinungen der Osteophytenbildung und die der Osteoporose bedeutend zurücktraten, ferner Verdickung der Endpartieen der einzelnen Knochen nur schwach hervortrat, so glaubte Stadelmann, diesen letzten Fall nicht zur reinen Akromegalie rechnen zu dürfen, er sieht in ihm vielmehr einen Uebergang zwischen dem eigentlichen Riesenwuchs und der echten Akromegalie. Doch erinnern die andern Befunde: enorme Vergrösserung der Nase, die Prognatie, die starke Entwicklung der Unterlippe und vor allem der Zunge und auch verschiedene Knochenveränderungen sehr an den akromegalen Typus.

Ueber das makroskopische und mikroskopische Aussehen der Tumoren berichtet C. Benda (28) ausführlich. (Berliner klin. Wochenschrift 1900, Nr. 52, S. 1209 und Deutsche Medicin. Wochenschrift 1901, Nr. 32, S. 537—539.)

„Der grösste Tumor (Fall Köhler) hat über Walnussgrösse. Er liegt vorwiegend in der Sella turcica, von der die Sattellehne bis auf ein dünnes Knochenblättchen aufgezehrt ist; er dringt durch den Boden des Sattels und durch die Keilbeinhöhlen unter Zerstörung des Knochens bis unter die Schleimhaut des Schlundkopfes vor.

Die zweitgrösste Geschwulst (Fall L e m m) hat sich in der Hauptmasse in den Hypophysisstiel nach dem Tuber cinereum hin entwickelt. Sie ist etwa kirschgross, drängt das Chiasma nach vorn und drückt auf Grosshirnschenkel und Pons. Nach unten dringt sie, sich verschmälernd, in die Sella und arrodiert den Boden, so dass unregelmässige Geschwulstballen in die Keilbeinhöhle hinabquellen.

In den beiden andern Fällen handelt es sich um ziemlich solide Tumoren, das einemal von Kirschgrösse, das anderemal von Haselnussgrösse, die in der Sella turcica gelegen sind und sich unter Arrosion des Bodens in die Keilbeinhöhlen vorwölben."

Ehe ich auf den mikroskopischen Befund näher eingehe, gebe ich noch einige wichtige Punkte aus B e n d a s Arbeit wieder: Auf Grund seiner Untersuchungen an normalen und erkrankten Hypophysen kommt er zu der Ansicht, dass man 3 Hauptzellformen im Drüsengewebe der Hypophyse unterscheiden müsse. a) Kleine Zellen mit unregelmässig blassem Zellleib, mit wenig Körnchen, die der Verf. für die vermehrungsfähige Jugendform hält; b) dann grössere, rundliche Zellen, dicht mit Körnchen gefüllt, nur eine kleine Zone um den Kern und ein kleiner Hof um die Centralkörperchen ist körnchenfrei; diese Zellen stellen den Höhepunkt der funktionellen Entwicklung dar; c) schliesslich grosse Zellen mit dunklem, etwas unregelmässigen Zellleib mit wenigen, vereinzelten färbbaren Körnchen; sie gehen aus einer zeitweiligen oder dauernden Unterbrechung der Function hervor. — St. R e m y hat zuerst diese verschiedenen Zellformen der Drüsenschläuche als Funktionsstadien e i n e r Zellart erkannt und damit eine Erklärung der „chromophilen"

und „chromophoben“ Zellen Flesch's gegeben. Die Tinctionsfähigkeit der Zellen richtet sich nämlich nach dem Reichtum an Körnchen, der wiederum mit dem jeweiligen Funktionsstadium ein schwankender ist. In der normalen Hypophyse findet man also nach Benda diese gekörnten Zellen (die chromophilen Zellen Flesch's) in ausserordentlicher Menge und zwar in grösster Unregelmässigkeit und bunter Durcheinanderwürfelung der verschiedenen Zellformen oder besser Funktionsstadien. Bei der Beurteilung des normalen oder pathologischen Funktionszustandes der Drüse hat man demnach von der absoluten Zahl und der Verteilung dieser gekörnten Zellen auszugehen.

Bei der mikroskopischen Untersuchung jener vier Tumoren konnte Benda den wichtigen Nachweis führen, dass der Hinterlappen jedesmal an der Geschwulstbildung unbeteiligt war. Ferner fand er in jedem der Tumoren noch wohlerhaltene Drüsenreste und konnte das Hervorgehen der Geschwülste aus dem Drüsengewebe durch Uebergangsbilder nachweisen. Das Hauptgewicht aber legt Benda darauf, dass in drei von den vier Fällen das Geschwulstgewebe fast ausschliesslich aus stark gekörnten Zellen bestand. Der Charakter der Hypophysisveränderung war also der einer Hyperplasie, und diese Hyperplasie betraf ausschliesslich das funktionswichtige Element, die gekörnten Epithelzellen.

Die wichtigsten Ergebnisse dieser 21 Fälle finden sich auf der Tabelle I nochmals zusammengestellt.

I. Fälle von Akromegalie

Verfasser	Form der Akromegalie			Hypophysistumoren	
	benigne Form	maligne	gewöhnl. chron.	mit part. Erhaltung, Adenome	mit vollständig. Zerstörung des Organs
1. Pearce Bailey	—	—	ja	Adenom und Hypertrophie der vord. Lapp.	—
2. Du Mesnil	—	—	ja	—	kleinzell. Rundzellsarcom
3. Mendel	—	ja	—	—	Myxosarcom
4. Norman Dalton	—	—	—	Weicher Tumor	
5. Percy Furnivall	—	—	ja	Adenom	—
6. Rolleston	—	ja	—	—	Sarcom
7. Byday	—	—	—	—	Adenosarcom
8. Johnston	—	ja	—	—	Weiches Sarcom
9. Breward Neal	—	—	ja	Adenom	—
10. Harlow Brooks I. Fall	—	—	ja	Adenom	—
11. — II. Fall	—	—	ja	Adenom	—
12. — III. Fall	—	—	—	Adenom	—
13. Moxter	—	—	ja	—	Grosszell. Rundzell-Sarcom
14. Lancereaux	A. mit Morb. Basedowii verbunden			—	—
15. Gubler	—	ja	—	Adenom	—
16. Schultze	—	—	ja	Adenom	—
17. Strümpell	—	ja	—	—	Sarcom
18. Fraenkel I. Fall	ja	—	—	Adenom	—
19. — II. Fall	ja heriditäre Form	—	—	Adenom	—
20. Stadelmann I. Fall	ja	—	—	Adenom	—
21. — II. Fall	ja	—	—	Adenom	—

mit Hypophysistumoren.

Schilddrüse	Thymus	Pancreas	Glykosurie	Herz- und Abdominal-organe
Acini erweitert, Colloid vermehrt	—	—	—	—
Struma cystic.	—	—	vorhanden	Milz vergr.
—	vorhanden, 8 cm lang	—	—	Milz vergr.
vergrössert	vorhanden	vergrössert	vorhanden	Milz vergr.
vergrössert	—	—	—	—
unverändert	—	—	—	—
—	—	—	vorhanden	—
unverändert	—	—	vorhanden	—
Struma parenchymatosa	—	—	nicht vorh.	—
vergrössert	vorhanden	—	vorhanden	—
—	—	—	vorhanden	—
—	—	—	nicht vorh.	—
—	—	—	—	Herz u. Leber vergrössert
Struma	—	—	—	—
Struma	—	—	—	—
vergrössert	vorh., vergr.	—	nicht vorh.	alle Organe vergrössert
kleine Struma	nicht vorh.	—	vorhanden	—
vergrössert	—	vergrössert	vorhanden	Herz, Milz, Leber vergröss.
eher kleiner, als normal	—	—	nicht vorh.	Milz nicht vergrössert
—	vorhanden	normal	vorhanden	—
Struma	—	starke Entwickl. des interst. Gewebes	nicht vorh.	—

II. Fälle von Akromegalie ohne Hypophysistumoren.

Schmidt (29) schreibt in seiner Arbeit „Akromegalie“ S. 917: „Die Konstanz des ausgesprochenen Hypophysistumors ist keine so absolute, wie es nach Maries, Duchesneaus, Guinons Angaben scheinen könnte und Arnolds Vorschlag, eine „pituitäre“ und „nichtpituitäre“ Form der Akromegalie zu unterscheiden, hinreichend begründet. In Waldos (30) Fall, der auf Grund der Formveränderungen der Hände und Füsse, des Unterkiefers und des Gesichtes überhaupt mit Erweiterung der Sinus frontales und Antra Highmori sicherlich als einfache Akromegalie anerkannt werden muss, bestand eine an Grösse und Aussehen durchaus normale Hypophyse.“ Die Thymus fehlte, der linke Lappen der Schilddrüse war vorhanden, der rechte fehlte. Im Gehirn Erweichungsherde, von einer Aortenstenose herrührend.

„Linsmayers (31) Patient mit typischer Akromegalie, umfassend Extremitäten-, Rumpf- und Gesichtsveränderungen, besass eine Hypophysis von normaler Grösse, und für Linsmayers Ansicht, dass dieselbe dennoch „ödematös“ war, spricht in der kurzen Beschreibung garnichts; denn die weisse, „hirnmarkähnliche“ Beschaffenheit ist ja bei dem normalen Organ etwas ganz gewöhnliches.“ Linsmayers Patient war ein 60jähr. Mann, der seit dem 35. Jahr die Vergrösserung bemerkte; die Schilddrüse war nicht vergrössert, Thymus nicht vorhanden, Milz um das Dreifache vergrössert, Hoden atrophisch, Rückenmark auffällig vergrössert, Gefässsystem erweitert. Kein Diabetes, reichlich Eiweis, Hypophyse von normaler Grösse.

Ueber W. Hunters Fall (32) sagt Schmidt: „Die blosse starke Hyperaemie der Hypophyse, welche bei einem an Hirnhaemorrhagie gestorbenen typischen Akromegaliker gefunden wurde, erlaubt auch diesen Fall unter die mit normaler Hypophyse aufzunehmen" (S. 917). Es war die gewöhnliche, chronische Form der Akromegalie bei einem 52 jährigen Omnibuskutscher. Herz und Thyreoidea vergrössert, Milz normal, Sella turcica nicht erweitert.

„Endlich fällt in Dallemagnes (33) drittem Fall von Akromegalie die ein wenig „geschwollene" Hypophyse nicht notwendig aus dem Rahmen der schwankenden physiologischen Grenzen." (Schmidt, S. 917.) In diesem Falle ging der Kranke, ein 54 jähr. Mann, an Pyloruscarcinom zu Grunde; Pancreas allgemein verhärtet, im Kopf desselben Metastasen des Carcinoms, Milz induriert, nicht vergrössert. Kein Diabetes; über den Verlauf der Akromegalie fehlen die Angaben.

Bonardi (34) vermisste gleichfalls die Vergrösserung des Organes. Er schildert Akromegalie bei einem 74 jährigen Patienten, bei dessen Vater schon Kopf, Hände und Füsse ausserordentlich gross gewesen waren. Das abnorme Wachstum begann in diesem Falle zu Ende der ersten Jugend und betraf Kopf, Hände und Füsse. Mit 30 Jahren wurde die Wirbelsäule krumm und der Thorax deform. Bei der Sektion fand man keine Geschwulst der Hypophyse, aber schwere Endaortitis der Hirnarterien überhaupt. Das Herz war in allen Durchmessern vergrössert. Atrophie und Sclerose der Schilddrüse; Polyurie, Glykosurie bestand nicht.

Als sechster Fall dieser Gruppe verdient der von

C. Israel (35) veröffentlichte eine besondere Beachtung: „Der Akromegale Kanerauf.“ Ueber den Beginn der Erkrankung war von dem Patienten nichts zu erfahren, in seiner Familie sind ähnliche Erkrankungen nicht vorgekommen. Aus dem ausführlichen Sektionsbericht gebe ich Folgendes wieder: Sehr grosser, männlicher Leichnam, mager, durchweg von besonders groben Formen. Kopf und Hände vergrössert, die Füsse dagegen verhältnismässig klein. Die Schädelmasse sind ausführlich in der Arbeit angegeben. S. 351. Auffallend war die Stärke der Oberschenkelknochen. Veränderungen der Knochenoberflächen, beruhend auf Neubildung von Knochengewebe, waren in grosser Ausdehnung vorhanden. Die Claviculae, die Cristae ilium am Becken, der obere Pfannenrand der Hüftgelenke, sowie die Tubera ischii und die Nachbarschaft der Symphysis pubis zeigten zahllose, stachelförmige Anwüchse, die besonders an den Muskelansätzen in zusammenhängenden Anordnungen auftraten. Die Untersuchung der Weichteile ergab keine für Akromegalie typischen Abweichungen. — Die Hypophyse war 9 mm breit, mass von vorn nach hinten 11 mm und war 6 mm hoch; makroskopisch zeigte sie keine Abweichungen. Gewicht 0,72 gr. Auf Seite 354 heisst es dann weiter: „Wenn auch das Gewicht der Hypophyse um etwa 1 Decigramm das Mittel überschreitet, so ist doch in Anbetracht der bedeutenden Grösse der Leiche darin keine Anomalie zu sehen.“ Die mikroskopische Untersuchung zeigt die weiten Capillaren stark gefüllt; die grossen körnigen Zellen reichlich, aber gegen den normalen Zustand nicht nachweisbar vermehrt. Der faserige Teil erscheint ganz einwandsfrei. — Die Schilddrüse war klein, Herz gross, Milz gross, ebenso Leber

und Nebennieren. Angaben über Glykosurie fehlen. Zum Schluss bemerkt der Verf., dass es unangebracht sei, diesen Fall aus der Reihe der Akromegalen auszuschliessen, weil der Hirnanhang weder hypertrophisch, noch durch eine bösartige Geschwulst oder sonstwie pathologisch verändert war.

Das Skelett dieses von Israel veröffentlichten Falles befindet sich im neuen Pathol. Museum zu Berlin. Ausser diesem sind dort noch 4 andere vorhanden, bei denen gleichfalls keine Tumorbildung oder Vergrösserung der Hypophyse bestand. (Israel, S. 254.) R. Virchow (36) bemerkt dazu: „In den letzten Jahren ist die Richtung der Beobachtungen in besonderer Weise abgelenkt durch Beobachtungen, welche geeignet scheinen, ein bis dahin gänzlich vernachlässigtes Organ, die Hypophyse, als den Mittelpunkt der Störungen erscheinen lassen. So interessant diese Fragestellung ist, so muss ich doch leider sagen, dass unsere Fälle eine Bestätigung derselben nicht gebracht haben. Weder wurde eine wesentliche Veränderung der Hypophyse gefunden, noch zeigte die Gegend, wo dieses Organ seinen Sitz hat, eine nennenswerte Veränderung. Diese Gegend bietet bei unsern Skeletten keine grosse Veränderung. . . . . Es scheint mir daher, dass die von einzelnen Untersuchern bemerkte Abweichung vielleicht eine secundäre war.“ Die Zahl dieser Skelette wird an dieser Stelle (Zeitschrift f. Ethnologie 1900 S. 309) mit 4 angegeben, Israels Fall eingerechnet. Dagegen findet sich an oben erwähnter Stelle in Israels Arbeit und in der Berlin. Klin. Wochenschrift 1900, Nr. 51, S. 1191, die Zahl auf 5 angegeben.

Ich lasse jetzt noch zwei weitere Fälle folgen, die streng genommen, nicht mehr hierher gehören, da es sich einmal um Riesenwuchs, nicht um typische Akromegalie, das andere Mal um einen klinischen Fall handelt, bei dem das Fehlen der Hypophysisgeschwulst durch die Sektion noch nicht nachgewiesen ist.

Oestreich und Slawyk (37) beobachteten einen sehr interessanten Fall von „Riesenwuchs und Zirbeldrüsengeschwulst" bei einem 4jährigen Kinde. Seit dem dritten Lebensjahre zeigte das vorher lebhafte Kind ein auffallend stilles und scheues Wesen. Seit der gleichen Zeit entwickelte sich auffallendes Wachstum des Körpers, namentlich des Penis. In den letzten 4 Wochen wurde der Gang unbeholfen und schwerfällig; es zeigten sich Zustände psychischer Verwirrtheit, bei denen das Kind regungslos vor sich hinstierte und auf Fragen nicht antwortete. Die Esslust war sehr rege. Aus dem Status entnehme ich folgende Angaben (S. 476): „Länge 108 cm, Gewicht 20 kg (wie etwa bei einem siebenjährigen Kinde), Kopfumfang 53 cm, 4 cm mehr als dem Alter entsprechend. Augen: Pupillen reagieren träge und unvollkommen auf Lichteinfall und Convergenz, typische Stauungspapille beiderseits, das Kind scheint schlecht zu sehen. Mammae hypertrophisch, 2 cm hoch, Colostrum lässt sich ausdrücken. Schilddrüse und Thymus nicht vergrössert. Penis stark hypertrophisch, in schlaffem Zustande 9 cm lang. Hoden taubeneigross; am Mons veneris reichliche, 1 cm lange dunkle Schamhaare. Urin klar, ohne pathologische Bestandteile. Extremitäten von natürlicher Länge und Beschaffenheit, keine Verdickungen der Endglieder. Sensibilität intact. Gang leicht spastisch, Sehnen- und Hautreflexe sehr

lebhaft.“ — Es wurde die Wahrscheinlichkeitsdiagnose auf Tumor der Hypophysis mit secundärem Riesenwuchs gestellt. Die anthropometrische Untersuchung machte Geheimrat Virchow. Die Obduction konnte am 13. August 1898 gemacht werden und ergab die anatomische Diagnose: „Psammosarcoma cysticum glaud. pinealis, Hydrocephalus int., Riesenwuchs.“

„Der hintere Teil des dritten Ventrikels wird eingenommen durch einen unregelmässigen, zum Teil cystischen Tumor, welcher in seiner Lage der Gl. pinealis entspricht; letztere fehlt. Der Tumor zeigt ausser den Cysten festere Teile und sandartige Partien. Die Grösse der Geschwulst beträgt etwa die eines kleinen Apfels. Pancreas unverändert, Phyreoidea und Thymus entsprechen in ihrer Grösse dem Alter des Kindes, sind unverändert. Die Hypophysis weder vergrössert noch verkleinert, erweist sich bei mikroskopischer Betrachtung als normal!“

„Es handelt sich nicht um typische Akromegalie, da die charakteristischen Veränderungen der extremen Teile fehlten, andererseits waren aber Andeutungen von Spitzenwachstum in den starken Vergrösserungen des Penis und der Mammae vorhanden. Nun gibt es Fälle von einfachem Riesenwuchs in der Jugend, bei denen sich später die charakteristischen Symptome der Akromegalie entwickelten.“ (Uthoff, Berlin. Klin. Wochenschr. 1897, S. 461.) Es ist nicht auszuschliessen, dass dies auch bei Oestreichs Falle eingetreten wäre, wenn er länger gelebt hätte (S. 483). Da ein zeitlich enges Zusammengehen aller Erscheinungen bestand, so spricht das für eine gemeinsame Ursache. Dafür nimmt Verf. die Geschwulst der Glandula pinealis in Anspruch. „Bisher wurde niemals abnormes

Wachstum des Körpers bei derartigen Tumoren beobachtet, sondern nur allgemeine Hirnsymptome und Erscheinungen seitens des Sehapparates. Nur in einem Fall von Henrot wurde bei akromegalischem Riesenwuchs eine sarcomatöse Geschwulst der Hypophysis und Gl. pinealis beobachtet. . . . . Ebenso wie die Tumoren der Hypophyse nicht immer, sondern nur in einer gewissen Anzahl von Fällen zu Akromegalie führen, darf man auch annehmen, dass das Gleiche für die Gl. pinealis gilt. Es bleibt demnach die Möglichkeit bestehen, dass Erkrankungen (Geschwulstbildungen) der Gl. pinealis in ähnlicher Weise zu Anomalien des Wachstums führen, wie dies für die Hypophyse bereits bekannt ist."

Schliesslich sei noch der Fall Bregmanns (Zur Klinik der Akromegalie) kurz mitgeteilt (38):

Auf Seite 490 schreibt der Verf.: „Es handelt sich um einen der äusseren Erscheinung nach typischen Fall, in welchem die Diagnose Akromegalie über alle Zweifel erhaben ist. Er ist ausgezeichnet:

a) durch das Fehlen von Symptomen einer Hirngeschwulst und einer Hypophysiserkrankung;
b) Glykosurie und diabetische Retinitis;
c) hochgradige Atrophie der l. Zungenhälfte, Atrophie der Muskeln des Schultergürtels;
d) leichte Parese der l. Körperhälfte mit unbedeutenden Sensibilitätsstörungen (besonders im Gesicht). Haarausfall auf der l. Körperhälfte." (S. 493 u. 494.)

Verf. verneint die Ansicht, dass es sich hier um Erkrankung der Hypophyse als primäre Ursache handele, sondern nimmt eine Affection des Nervensystems an, welche die genannten Erscheinungen und das ab-

norme Grössenwachstum des Körpers veranlassen soll. Dass in diesem Falle eine abnorme Veranlagung des Körpers vorliege, gehe auch noch aus folgenden Umständen hervor: Pat. hatte von Kindheit an einen ungewöhnlich grossen Daumen, ebenso seine jüngere, sonst ganz gesunde Schwester. Sein jüngstes Kind soll auch dieselbe Anomalie haben. „Es liegt hier also ein Fall von angeborenem partiellen Riesenwuchs vor (Makrosomie, Makrodaktylie), aus dem sich bei dem Patienten die Akromegalie herausgebildet hat." (S. 494.)

„Nach Berechnung Sternbergs sind 20% aller Akromegalen Riesen, und 40% aller Riesen werden nachträglich akromegalisch. Jedenfalls erscheint die Thatsache von grosser Bedeutung, dass die Akromegalie sich auf dem Boden angeborner Wachstumsstörungen entwickeln kann und zwar nicht nur aus allgemeinen Abweichungen des Körperwachstums, wie Riesenwuchs, sondern auch, wie hier gezeigt wurde, aus partiellen Störungen, der partiellen angeborenen Makrosomie." — Die Erscheinungen einer Hirngeschwulst und speziell einer Erkrankung der Hypophyse fehlten vollkommen. Der Kranke hätte nie Kopfschmerzen, das Gesichtsfeld zeigte keine nachweisbaren Störungen; es bestand keine Stauungspapille; dagegen eine Retinitis, ohne dass man Eiweiss im Harn hätte nachweisen können. Der Verfasser ist sich aber darüber klar, dass das Fehlen der für den Hypophysistumor charakteristischen Symptome keine Garantie bietet, dass die Drüse normal ist. (S. 484.)

II. Fälle von Akromegalie

Verfasser	Form der Akromegalie			Schilddrüse
	benigne	maligne	gewöhnl. chron.	
1. Waldo	—	ja	—	nicht vergr.
2. Linsmayer	ja	—	—	nicht vergr.
3. Hunter	—	—	ja	vergrössert
4. Dallemagnes	—	—	—	—
5. Bonardi	ja	—	—	Atrophie u. Sklerose d. Sch.
6. Israel	—	ja	—	sehr klein
7.				
8.	Skelette von Akromegalen im Berliner Path. Museum			
9.				
10.				
11. Oestreich	—	ja	—	normal
12. Bregmann klinischer Fall	Akromegalie sicher vorhanden			—

Ergebnis: 10 Fälle von Akromegalie ohne Hypophisistumoren.
Fall 11 keine typische Akromegalie, sondern Riesenwuchs.
Fall 12 klinischer Fall, Fehlen des Tumors wahrscheinlich.

ohne Hypophysistumoren.

Thymus	Glykosurie	Herz- und Abdominal-organe	Zirbel
nicht vorhand.	—	—	—
nicht vorhand.	—	vergröss., Gefässe erweit.	—
—	—	Herz vergr., Milz normal	—
—	nicht vorhand.	Pyloruscarcinom Pancreas, Milz induriert	—
—	nicht vorhand.	Herz vergrössert	—
—	—	vergrössert	—
normal	nicht vorhand.	nicht verändert	Psammo-sarcom cystic.
—	vorhand.	Herzdämpfung vergrössert	—

III. Hypophysistumoren ohne Akromegalie.

Sternberg (2) führt S. 111 und 112 acht Autoren auf, die solche Fälle beschrieben haben. Auch Schmidt (29) erwähnt auf S. 918 drei Fälle von Hypophysistumoren, bei denen jede akromegalische Veränderung des Körpers fehlte: 1) Beadles (39) „Gummigeschwulst der Hypophyse ohne Akromegalie"; dieser Fall ist schon in Sternbergs Arbeit enthalten. 2) W. Hunter (40) „Gumma of the pituitary body", die Hypophyse ist fast zerstört. 3) Schmidt (29) selber secierte einen Fall ohne Akromegalie, wo die ganze Drüse durch einen Solitärtuberkel ersetzt war.

In der Münch. Med. Wochenschrift 1902 Nr. 17, S. 231, findet sich folgende Notiz: „Herr Minkowsky demonstriert im Allgem. Aerztl. Verein zu Köln einige Fälle von Hirntumoren, darunter einen Tumor der Hypophyse, welcher, obgleich er 3 cm im Durchmesser zeigte, bei Lebezeiten keine Erscheinungen gemacht hatte. Bemerkenswert war, dass auch keine Akromegalie bestand, obgleich der Tumor sich als Adenom erwies, welches in dem Aufbau aus verzweigten Epithelsträngen sich als eine Hyperplasie des Drüsenteiles der Hypophyse darstellte." Weitere Angaben fehlen.

Ponfick (41) fand in einem Falle von Myxödem die Hypophyse vergrössert; die Schläuche derselben hatten sich ausgedehnt und waren mit Colloidklumpen erfüllt.

Burr und Riesmann (42) „Report of a case of tumor of the hypophysis without acromegaly" sahen eine Geschwulst der Hypophyse bei einer 43 jährigen Kranken. Man fand einen zitronengrossen Tumor,

aber das Drüsen-Gewebe schien zum Teil gut erhalten. Die Verfasser sind der Ansicht, dass die Ursache der Akromegalie die Entartung der Hypophyse sei, in ihrem Falle sei die Drüse eben noch nicht ganz zerstört gewesen.

Stoca (43) „Sur un cas de sommeil prolongé pendant sept mois par tumeur de l'hypophyse." Bei einem 18jähr. Mädchen, das an Kopfweh und Blindheit erkrankte und nach 7 monatlichem Schlafe an einer tuberculösen Bronchopneumonie zu Grunde ging, fand man an Stelle der Hypophyse ein weiches Sarcom von der Gestalt einer Mandarine. Von Akromegalie fehlte jede Spur.

Lawrence (44) „Hypertrophy of the pituitary body" fand bei einem Eisenbahninspektor zunehmende Einengung des Gesichtsfeldes, Sprach- und Gangstörungen. Hände, Füsse und Unterkiefer waren nicht vergrössert. Die Sella turcica erweitert. Die Hypophyse in einen halbflüssigen Tumor verwandelt, 3,5 cm lang und 2,5 cm breit, ohne Cysten oder Colloid. Der hintere Lappen fehlt; Chiasma opticum verdünnt.

C. Benda (28) „Beiträge zur normalen und pathologischen Histologie der menschlichen Hypophysis cerebri" beschreibt den Befund bei einem 28jährigen Zwerg. Ueber die Art des Zwergwuchses konnte nichts Näheres festgestellt werden. An der Hirnbasis fand sich ein vom Infundibulum in die Sella turcica hineinragender, etwa haselnussgrosser Tumor, in dem Knochenbalken und zahlreiche mit verhornendem Pflasterepithel ausgekleidete, Hornzellen und Cholestearin enthaltende Cysten gefunden wurden, sodass die Diagnose auf Teratom gestellt wurde. Schliesslich entdeckte Benda aber doch noch einen völlig atrophi-

schen Hypophysenrest. „Der Charakter der Geschwulst bietet diesem Fall eine Unterlage für die Vermutung, dass wir es hier mit einer foetalen Entwicklungsanomalie der Hypophyse zu thun haben."

Fuchs (45), „Zur Frühdiagnose der Hypophysistumoren" konnte mittels Radiogramm in einem Fall die Vergrösserung deutlich nachweisen.

„Patient ist 164 cm gross und von mittelkräftigem Knochenbau, dessen Proportionen weder am Schädel noch am Körperskelett irgendwie gestört ist." Bei mässig gut entwickelter Muskulatur ist die Entwicklung und Verteilung des Fettpolsters zunächst auffällig. Nacken, Mammae, Unterbauch und Hüftgegend zeichnen sich besonders durch Fettreichtum aus. Aus dem Befund der vorhandenen Augenstörung und der deutlich vorhandenen allgemeinen, cerebralen Erscheinungen wurde die Wahrscheinlichkeitsdiagnose auf Tumor der Hypophyse gestellt und durch das positive Ergebnis eines Radiogrammes bestätigt; dieses weist derartige Konturen an der Stelle der Sella turcica auf, die man nur durch Annahme eines den Türkensattel verändernden Tumors erklären kann. Der Verf. stellt diesen Fall, wo Akromegalie sicher ausgeschlossen ist, in eine Reihe mit dem von Fröhlich (46), der der Meinung ist, dass bei Symptomen, die auf einen Tumor der Hypophysisgegend hinweisen, bei dem Fehlen akromegalischer Symptome das Vorhandensein anderweitiger trophischer Störungen, wie rasch sich entwickelnde Fettleibigkeit oder auch an Myxödem erinnernde Hautveränderungen, auf die Hypophyse selbst als Ausgangspunkt der Neubildung hinweist. In diesem Falle ist nur rasch zunehmende Adipositas vorhanden und der Verf. gibt zu, dass man darin auch einen zufälligen Nebenbefund sehen kann.

In der Arbeit von Fröhlich (46). Ein Fall von Tumor der Hypophysis cerebri ohne Akromegalie" ist zwar die Wahrscheinlichkeit, dass es sich wirklich um einen solchen Tumor handelt, ziemlich gross, er kann aber hier noch nicht verwertet werden, weil die Sektion und damit der sicherste Nachweis noch aussteht. Als Beweis für die Richtigkeit seiner eben schon angedeuteten Ansicht, dass bei vorhandenen Symptomen eines Tumors der Hypophysengegend und gleichzeitigem Auftreten von trophischen Störungen (Fettleibigkeit) die Hypophyse selbst als Sitz des Tumors angenommen werden dürfe, führt er eine Reihe von Beispielen an, denen das Fehlen ausgesprochener, akromegalischer Symptome gemeinsam ist. Ich führe nur die Fälle an, wo die Sektion das Vorhandensein der Tumoren nachgewiesen hat.

Als ersten dieser Fälle nennt Fröhlich (S. 906) den von Mohr (47). Die Autopsie ergab: Tumor der glandula pituitaria; grosser Fettreichtum der inneren Organe, namentlich des Herzens, des Mesenteriums und der Leber.

Dann Hippels (48) Fall mit folgendem Leichenbefund: „Weibl. Individuum, fettreiches Unterhautzellgewebe, im grossen Netz und Mesenterium eine massige Fettanhäufung. Sarcom der Hypophyse."

Gläsers (49) Fall betraf ebenfalls eine sehr fettleibige Person, Zeichen von Akromegalie fehlten jedoch. Sectionsbefund: „walnussgrosser, sarcomatöser Tumor der Hypophyse, nebst chron. Hydrocephalus, Compression des Chiasmas, der N. N. optici und olfactorii."

Stewarts Fall (50) stellte sich als ein Endotheliom der Schädelbasis heraus, welches Hypophyse und Chiasma in sich hatte aufgehen lassen. Aus der

Krankengeschichte ist hervorzuheben der langsame Verlauf (9 Jahre). Es bestanden Amaurosis links, Hemianopsie rechts, später auch Amaurosis rechts. Starke Zunahme des Unterhautzellgewebes, auch leicht ödematöser Zustand der Hände und Füsse, also Andeutungen von Myxödem (Fröhlich S. 906).

Endlich in Walton und Cheneys Fall (51) fehlten auch die akromegalischen Symptome, doch war Patient von Jugend auf stark entwickelt. Die Sektion ergab ein peritheliales Angiosarcom auf der Sella turcica.

Den von Fröhlich hier gleichfalls erwähnten Fall, welcher von Pechkranz veröffentlicht wurde, glaube ich nicht anführen zu dürfen; denn die Verdickung von Gesicht, Händen, Füssen, Unterschenkel und Vorderarmen lässt Akromegalie nicht vollständig als ausgeschlossen erscheinen.

Zum Schluss erlaube ich mir, noch kurz den Befund der beiden Hypophysistumoren mitzuteilen, die Herr Prosector Dr. Albrecht hier in München im Krankenhause r. d. Isar zufällig bei Leichen beobachtete, die jedes Zeichen von Akromegalie vermissen liessen. Der erste Tumor (Sektionsnummer 123 vom 1. VIII. 1900), eine Mischgeschwulst, bietet mikroskopisch folgendes Bild: Bei schwacher Vergrösserung erkennt man leicht, dass keine einheitlich gebaute Geschwulst vorliegt, sondern es treten 5 verschiedene Abschnitte im Präparat hervor, die von einem gemeinsamen, ziemlich breiten Bindegewebsmantel umgeben sind.

Die Hauptmasse bildet wohlerhaltenes Hypophysisgewebe, kenntlich an den zahlreichen „chro-

mophilen" Zellen. Die Drüsenschläuche sind teils längs, teils quer getroffen; an vielen Stellen sind deutliche, mit Colloid gefüllte Lumina vorhanden.

In dieses normale Drüsengewebe eingelagert sieht man eine fast kreisrunde, grössere Zellmasse, die den drüsigen Bau nicht charakteristisch aufweist. Spärliche Bindegewebszüge teilen Haufen von gleichmässig gefärbten Zellen ab. Besonders auffallend ist das gänzliche Fehlen der „chromophilen" Zellen. Die Abgrenzung dieser Zellmasse gegen das normale Drüsengewebe ist durch eine deutliche Bindegewebskapsel bewirkt.

An beide dieser Teile grenzend und durch Bindegewebszüge rings abgegrenzt, schliesst sich eine viel hellere Partie, die durch geringen Zellreichtum auffällt. Man erkennt eine sehr lockere, feinfaserige Zwischensubstanz; Blutgefässe sind ausserordentlich spärlich.

Gleichbeschaffen in Farbe, aber viel kernreicher sieht man daneben den 4. Hauptteil des Präparates, den zahlreiche, derbe, sich nach allen Richtungen kreuzende Faserzüge auszeichnen. An vielen Stellen ist Pigment abgelagert. Da, wo dieser und der vorher beschriebene Abschnitt nach aussen von der gemeinsamen Bindegewebskapsel umschlossen sind, finden sich spärliche Reste normalen Drüsengewebes. In der Mitte des Präparates, wo die bindegewebige Partie sich mit dem normalen Hauptteil berührt, fallen stark erweiterte, mit einschichtigem Epithel ausgekleidete Drüsengänge auf, die zum Teil mit gleichmässig gefärbtem Colloid gefüllt sind.

Als fünfter, gesonderter Teil tritt endlich eine nach aussen offene, von einer einschichtigen Zellschicht

ausgekleidete Cyste hervor mit hellgefärbtem, feinnetzigen Inhalt ohne zellige Bestandteile.

Bei stärkerer Vergrösserung (213 fach) sieht man, wie das normale Drüsengewebe der Hauptsache nach von kleinen, kubischen Zellen gebildet wird, die einen schwach tingierten Zellleib von geringer Ausdehnung haben, dessen Grenzen nur zum Teil deutlich sind. Dazwischen treten regellos grosse Zellen auf mit intensiv gefärbten Protoplasmaleib; ihre Form ist kreisrund oder oval, nur dort, wo sie zu mehreren um ein Drüsenlumen liegen, sind sie polygonal gegen einander abgeplattet. Einige dieser Zellen zeigen runde, bis Kerngrösse erreichende Vacuolen mit ungefärbtem Inhalt. Die Kerne selbst liegen exzentrisch und erscheinen im Verhältnis zum Zellleib kleiner als die Kerne der Hauptmasse der Zellen. Die einzelnen Drüsenalveolen sind durch einschichtige, feine Bindegewebszüge getrennt, zwischen denen man die mässig gefüllten Capillaren sieht; grössere Gefässe fehlen.

Die Zellen des zweiten Hauptabschnittes zeigen neben der kubischen auch cylindrische Form; sie liegen bald dicht und regellos in Haufen beisammen, bald mehr einzeln und oft um Drüsenlumina epithelial angeordnet. Spärliche Bindegewebssepten und Capillaren sind zu erkennen.

Der dritte Abschnitt zeigt spärliche, kleine Kerne, teils spindelförmig, teils rund; dazwischen vereinzelt grössere Kerne. Durch zahlreiche von diesen Kernen ausgehende Ausläufer, die sich mannigfach durchkreuzen, wird der Eindruck eines ganz lockeren Fasernetzes erweckt, zwischen dessen Maschen man hie und da teils gekörnte, teils feinfaserige Zwischensubstanz erblickt. In der Nähe des vierten Hauptteils, der von

diesem durch einen Bindegewebsmantel getrennt ist, sieht man einzelne, schmale Bindegewebszellen und einige Pigmentzellen.

Die vierte Partie des Präparates bildet ein dichtes Flechtwerk von zahlreichen Bindegewebsfasern, deren Kerne bedeutend kleiner sind, als alle bisher beschriebenen Kernformen. Das Vorhandensein zahlreicher Pigmentzellen wurde schon hervorgehoben.

Die Cyste endlich ist von einem schmalen Bindegewebsstreifen umgeben und von einschichtigen platten Zellen mit länglichen Kernen ausgekleidet. Der Inhalt besteht aus einer homogen gefärbten, lockeren Masse, die offenbar aus Gerinnung colloider Substanz hervorgegangen ist.

Demnach handelt es sich nicht um einen einfachen Tumor der Hypophyse, sondern um eine Combination verschiedener Arten. Den zweiten Hauptteil des Präparates kann man wohl als „Adenom" ansprechen, während der dritte myxomatöse Entartung zeigt. Der vierte Teil bildet wohl eine fibröse Neubildung im vorderen Teil der Drüse; über den Ursprung des hier gefundenen Pigmentes kann man wohl nur Vermutungen hegen. Der fünfte Teil stellt eine Cyste dar, wie sie in der Hypophyse häufiger gefunden werden. Die erweiterten Drüsengänge endlich sind vielleicht Reste der ursprünglichen Verbindung der Drüse mit dem Epithel der Mundbucht, der sogen. Rathke'schen Tasche. Die Mannigfaltigkeit der hier gefundenen Neubildungen in der Hyphyse lässt es berechtigt erscheinen, für ihre Entstehung eine Störung in der Anlage der Drüse anzunehmen.

Der zweite Tumor fand sich bei einer 82jähr. Tagelöhnerin (Sektionsnummer 429 b, 1901), die an Myodegeneratio cordis starb und am linken Ellenbogengelenk eine eitrige Arthritis urica hatte.

Dem Sektionsbericht entnehme ich die makroskopische Beschreibung der Geschwulst: „Nervi optici und das Chiasma sind nach oben gedrängt durch einen etwa kirschgrossen, kugeligen, glatten, mässig derben Tumor der Hypophyse von grau-rötlicher Farbe. Der Tumor zeigt sich — dem Türkensattel entsprechend — durch Duralüberzug kragenförmig eingeschnürt; unterhalb der Dura erscheint in dem stark erweiterten Türkensattel eine nach rückwärts leicht gelappte, mit der Dura lose fibrinös verwachsene Fortsetzung desselben von etwas mehr als Taubeneigrösse. In den Tumor treten von hinten zwei kräftige Arterienäste ein, links und rechts drückt derselbe leicht auf die beiden Carotiden. Auf dem Durchschnitt zeigt er in den oberen Partieen mehr bräunliche, in der unteren mehr braungelbe Farbe; die mittlere Hälfte ist stark zerfliesslich; die obere gleichmässig glatt, saftfrei. Im untersten, vordersten Teile zeigt sie etwas haemorrhagische Erweichung; die Gegend der linken Keilbeinhöhle ist stark ausgebuchtet, besonders nach rechts. Die linke Keilbeinhöhle enthält eine geringe Menge von grün-gelblichem Eiter, ebenso der linke Nasenrachenraum; die rechte Keilbeinhöhle ist ohne Besonderheiten."

Bei der Untersuchung des frischen Präparates wurde die Diagnose „Rundzellensarcom" gestellt, die aber nach den Befund am gefärbten Präparat in „Adenom", möglicher Weise „beginnendes Carcinom" der Hypophyse umgewandelt wurde.

Bei starker Vergrösserung bietet sich folgendes Bild: Man sieht ein sehr zellreiches Gewebe, das fast überall das normale Hypophysisgewebe ersetzt hat, mit wenigen, überall bindegewebsfreien Gefässen, zwischen denen kleine Zellen eingelagert sind. Die den Gefässen nächsten Zellen bilden einen kragenförmigen Besatz; die frei im Lumen liegenden Zellen sind klein und rundlich; hie und da ausgesprochen epitheliale Elemente, Nur ein ganz schmaler Randsaum enthält in engen Bindegewebsspalten je ein bis zwei Zellreihen ausgesprochener Hypophysiszellen, zwischen denen „chromophile" Zellen hie und da vorhanden sind. Die Abgrenzung der Geschwulst ist keine vollkommen scharfe, die rundlichen Läppchen der Hypophyse grenzen vielfach direkt an die drüsenartigen Bildungen des Tumors. Auch in letzterem selbst sind in der Nähe des Randes die intensiv gefärbten Zellen häufiger und es finden sich vereinzelt Elemente, die nach Form und Färbung „chromophilen" Zellen entsprechen. Es handelt sich also um ein sehr zellreiches Adenom, möglicher Weise um ein beginnendes Carcinom der Hypophyse.

Es wurden also zusammengestellt in der I. Gruppe 21 Fälle von Akromegalie mit Hypophysistumoren, in der II. Gruppe 10 Fälle von Akromegalie ohne Hypophysistumoren und in der III. Gruppe 16 Fälle von Tumoren der Hypophyse ohne Akromegalie.

Welche Schlüsse lassen sich nun aus diesen Zusammenstellungen machen?

Gruppe I scheint die Anschauung zu bestätigen, dass Akromegalie und Hypophysistumoren Hand in Hand gehen und direkt von einander abhängig sind.

III. Hypophysistumoren ohne Akromegalie.

Verfasser	Arten der Tumoren		
	a) mit Erhaltung d. Funktion Hyperplasie, Adenom	b) mit Aufhebung d. Drüsenfunktion Sarcom etc.	
1. Hunter	—	Gumma	—
2. Schmidt	—	grosser Solitärtuberkel	—
3. Minkowsky	Ademon, 3 cm Durchmesser	—	—
4. Ponfick	Adenom (bei Myödem)	—	—
5. Burr u. Riesmann	Adenom, citronengr. Geschw.	—	—
6. Stoca	—	weich. Sarcom v. Mandarinengrösse	—
7. Lawrence	Hypertrophie der Drüse, Tumor 3,5 cm lang, 2,5 cm br.	—	—
8. Benda	—	Teratom mit geringen Resten der Drüse	—
9. Fuchs	—	—	Erweiterung der Sella ture. durch Radiogramm festgestellt
10. Mohr	Tumor ohne genaue Angaben		
11. Hippel	—	Sarcom	—
12. Gläser	—	Sarcom (walnussgross)	—
13. Stewart	—	Endotheliom	—
14. Walton u. Cheney	—	Angiosarcom	—
I. Fall a. d. Krankenh. r. d. Isar in München	Adenomycom	—	—
II. Fall	Adenom	—	—

16 Fälle.

Die Theorien, die man darüber aufgestellt hat, sind schon wiedergegeben. Eine einfache Ueberlegung ergiebt nur zwei Möglichkeiten des causalen Zusammenhanges: Erstens, die Tumoren der Hypophyse sind das Primäre, die Akromegalie das Secundäre.

Fröhlich (46) geht auf diesen Punkt ein, wenn er schreibt: „Man könnte meinen, worauf auch schon Burr und Riesmann (42) hingewiesen haben, die Hypophysiserkrankung müsse eine vollständige, und damit Ausschaltung der Drüsenfunction vorhanden sein, um Akromegalie zu bewirken. Es sind aber hinlängliche Fälle von vollständiger Zerstörung des Hirnanhanges ohne Akromegalie bekannt." Ein Blick auf Tabelle III wird das bestätigen. Auch geht aus den Tierversuchen, die Friedmann und Maas an Katzen machten, hervor, dass die Exstirpation der Hypophyse keine der menschlichen Akromegalie vergleichbaren Erscheinungen setzte. (Berlin. Klin. Wochenschrift 1900, Nr. 52.)

Die Theorie, dass Hyperplasie (Adenombildung) und damit Hyperfunktion der Hypophysis die Ursache der Akromegalie sei, lässt sich nicht mit der schon von Sternberg (2) hervorgehobenen Thatsache vereinen, dass man bei malignen, acut verlaufenden Fällen von Akromegalie stets ein Sarcom der Hypophyse fand, und bei sarcomatöser Entartung der Drüse ist ihre Funktion sicher nicht mehr vorhanden. Von den 5 malignen Fällen der ersten Tabelle bestätigen 4 die Meinung Sternbergs; nur in Gublers Falle (Nr. 15 der Tab. I) wurde die anfängliche Diagnose „Sarcom" später in „Adenom" resp. diffuse Hyperplasie umgewandelt. Von verschiedenen Seiten, besonders von Benda ist darauf hingewiesen, dass die mikroskopi-

schen Bilder der Tumoren so vieldeutig seien, dass es ziemlich im Belieben des jeweiligen Untersuchers stehe, welche Bezeichnung er wählen wolle. Wenn man nun auch nach Gublers Beispiele die Diagnose „Sarcom“ in „Adenom“ umwandelte und damit eine Hyperfunktion der Drüse annähme, so kommt man doch nicht über die Schwierigkeit hinweg, dass in vielen Fällen (siehe Tab. III) diese Hyperplasie und Adenombildung in der Hypophyse keine Akromegalie verursachte!

Die zweite Möglichkeit eines causalen Zusammenhanges wäre: Die Akromegalie ist das Primäre und erst secundär entsteht, wie bei den anderen „gipfelnden“ Teilen auch eine Vergrösserung der Hypophyse. Im Organismus müsste dann infolge der Akromegalie ein Reiz irgendwelcher Art ausgelöst werden, der an Kopf, Händen, Füssen und Hypophyse, die einige Forscher nach ihrer Entwicklung mit jenen gipfelnden Teilen auf eine Stufe stellen, eine Volumszunahme bewirkt. Thatsächlich lassen sich für solche Annahmen aber keinerlei Beweise beibringen, und Tabelle II zeigt, dass bei typischen Akromegaliefällen diese Hypophysisvergrösserung nicht eingetreten ist. Den Fällen dieser Gruppe, obgleich geringer an Zahl, kommt eine prinzipielle Bedeutung zu; nicht minder wichtig ist die letzte Gruppe mit der stattlichen Anzahl von 16 Fällen, wo Tumoren der Hypophyse, maligne und benigne, ohne Akromegalie zusammengestellt sind. Dadurch ist der Nachweis geliefert, dass von einem strengen, causalen Zusammenhang zwischen Akromegalie und Hypophysistumoren keine Rede sein kann.

Nun besteht aber ein Zusammenhang ganz sicher, und die Tumorbildung muss als eine durchaus spezi-

fische Erscheinung bei der Akromegalie angesehen werden. Da bleibt nur noch eine dritte Möglichkeit, die der Coordination der beiden Erscheinungen, abhängig von einer dritten Ursache. Lassen sich keine Gesichtspunkte finden, die für das Bestehen einer gemeinsamen, dritten Ursache sprechen?

Das könnten Störungen in irgend einem anderen Organ sein. Klebs nahm dafür, wie wir sahen mit Unrecht, die Thymusdrüse in Anspruch. Ein Blick auf die Tabellen I u. II zeigt uns, dass in einer grossen Anzahl von Fällen Schilddrüsenanomalien vorliegen, auf die auch schon von anderer Seite hingewiesen wurde, aber von einer Konstanz dieser Erscheinung kann keine Rede sein; auch ist das Vorkommen des Kropfes in manchen Gegenden ein ungemein häufiges.

Dass die Akromegalie sich mit Störungen im Stoffwechselhaushalt des Körpers verbinden kann, zeigt das häufige gleichzeitige Auftreten von Glykosurie und Diabetes, die wiederum mit und auch ohne anatomische Veränderungen im Pancreas einhergehen können. Bei den 21 Fällen der Tabelle I findet sich diese Erscheinung 9mal und auch auf Tabelle II zeigt Bregmanns Fall einen erheblichen Zuckergehalt im Urin. Wie Strümpell (9) mitteilt, beobachtete Hansemann in 97 Fällen von Akromegalie 12 mal Diabetes und kommt zu dem Schluss, dass es sich um keine zufällige, sondern um eine im Wesen der Krankheit begründete Vereinigung der beiden pathologischen Zustände — Akromegalie und Glykosurie — handele, die einander coordiniert seien. (Seite 74.) Auch die öfters bei Akromegalie beobachtete starke Entwicklung des Panniculus adiposus, die von Fuchs (45) und Fröhlich (46) hervorgehoben sind, ist vielleicht ein Aus-

druck bestehender Stoffwechselstörung. Ferner konnte Schiff (52) bei Akromegalen eine gesteigerte Phosphorsäureausscheidung nachweisen, während die N-Ausscheidung nur unbedeutend erhöht war; er deutete diese Befunde auf vermehrten Zerfall des Knochengewebes. Somit könnte man die Störungen in Stoffwechsel als gemeinsame Ursache der verschiedenen Krankheitssymptome bei der Akromegalie wohl heranziehen. Aber es bleibt dann noch immer die Schwierigkeit, die Entstehung der Tumoren, der Hypophyse und der Zirbeldrüse zu erklären.

Ueber diese Schwierigkeit kommt man jedoch hinweg, wenn man nach dem Beispiele Strümpells als ursächliches Moment für das vielseitige Krankheitsbild der Akromegalie eine angeborene, endogene Entwicklungsanomalie des Körpers annimmt. Neben der Irritationstheorie und der Annahme eines parasitären Ursprungs der Tumoren hat sich die Lehre von der angeborenen Grundlage für die Geschwulstbildungen bis heute behauptet und für sie spricht eine grosse Reihe von Thatsachen: Einmal werden manche Geschwülste mit auf die Welt gebracht, andererseits treten Tumoren im frühesten Kindesalter auf, so dass es gerechtfertigt ist, ihre kongenitale Anlage anzunehmen. (Borst 53, S. 86a.) Die Thatsache ferner, dass Geschwülste in solchen Organen entstehen, welche das in der Geschwulst enthaltene Gewebe normalerweise gar nicht führen und so von vornherein heterotop auftreten, hat zur Annahme geführt, dass derartige Tumoren aus versprengten, gleichsam verirrten embryonalen Keimen entstünden, die bei der Entwicklung in dasjenige Organ gelangt seien, in welchem sie später zu Tumoren heranwachsen. (Schmaus (54) S. 157.)

Von grosser Wichtigkeit ist auch die Erblichkeit der Geschwülste, die bei gewissen Formen in der That unverkennbar ist.

Borst (53, S. 93) kommt schliesslich zu folgendem Schluss: „Alles drängt darauf hinaus, neben den gelegentlich mitwirkenden äusseren Schädlichkeiten innere Ursachen anzunehmen, die in den Verhältnissen des betreffenden Gewebes oder des ganzen Organismus gelegen sind. Wahrscheinlich ist eine angeborene pathologische Qualität der Zellen und Gewebe die Grundlage jeder echten Geschwulstbildung. Die irritativen Einwirkungen müssen ein primär eigenartiges Gewebe treffen, wenn die Folge der Einwirkung eine Geschwulstbildung sein soll."

Ganz ähnliche Anschauungen hat derselbe Autor auch über die Entstehung des abnormen Knochenwachstums bei der Akromegalie: „In dem anscheinend völlig normalen Gewebe sind dennoch von vornherein abnorme Qualitäten enthalten, für die wir zwar keinen praegnanten, morphologischen Ausdruck haben, die aber doch gegenwärtig sein müssen. Den Individuen, an welche im Laufe des extrauterinen Wachstums partieller oder allgemeiner Riesenwuchs herantritt, kann man bei der Geburt in keiner Weise etwas Abnormes anmerken; sie scheinen im allgemeinen und in Bezug auf die einzelnen Organe völlig normal gebildet. Und dennoch müssen die Bedingungen zu dem spätern abnormen Wachstum schon vorhanden, bezw. durch eine eigenartige individualistische Entwicklung erreicht sein" (Borst (53), S. 93 a). Als sehr wichtiges Moment möchte ich hier nochmal hervorheben, dass in Fall 19 von Tabelle I und bei dem Falle Bregmanns die Erblichkeit der Akromegalie erwiesen ist.

In diesem Zusammenhang sind dann die äusseren Umstände, Traumen, acute Infectionskrankheiten, Erkältungen, psychische Einflüsse, die man für die Entstehung der Akromegalie beschuldigt hat, mehr als „auslösende Momente", denn als wesentliche Ursachen zu betrachten.

Aehnliche Anschauungen gelten noch für verschiedene andere Krankheiten: So nimmt man für die Hydromyelie und Syringomyelie nach dem Vorgange Leydens wohl fast allgemein Entwicklungsanomalien als Ursache an (Lehrb. der Spec. Path. u. Therap. III, S. 374 u. 375). Schmaus (54) kommt zu dem Schluss, dass man ausser bei den erwähnten Erkrankungen auch bei der Herdsclerose zum Teil auf angeborene Anomalieen des Organismus rekurrieren müsse („Vorlesungen", S. 340). Die Friedreichsche Krankheit (hereditäre Ataxie) beruht zweifellos auf angeborener, krankhafter Veranlagung gewisser Nervensysteme.

Was nun die mit der Akromegalie verbundenen Stoffwechselstörungen anlangt, so ist ja bekannt, dass man für deren Pathogenese ebenfalls die erbliche, innere Anlage in Anspruch nimmt. Für eine Reihe von Fällen von Diabetes, Fettleibigkeit, Gicht ist die Erblichkeit sicher nachgewiesen. So kann man in manchen englischen Adelsfamilien die Anlage zur Gicht durch Generationen hindurch verfolgen.

Auch die häufig beobachteten „nervösen" Symptome bei Akromegalie, wie allgemeine geistige Stumpfheit und Trägheit, trübe Gemütsstimmung, Sensibilitätsstörungen, Analgesieen und andere hysterische Erscheinungen können wohl mit Recht als ein Ausdruck der abnormen nervösen Veranlagung angesehen werden.

So weist alles darauf hin, die letzte Ursache für alle Erscheinungen bei der Akromegalie in einer endogenen, angeborenen Entwicklungsanomalie zu suchen, wie es schon von Strümpell (9) im Jahre 1897 ausgesprochen wurde. Ob diese abnorme Veranlagung direkt in die Gewebe oder in die Körpersäfte oder etwa in das Nervensystem zu verlegen ist, darüber äussert sich Strümpell nicht. Die letztere Möglichkeit ist nach Bregmann (38) das wahrscheinlichste, zumal die begleitenden Symptome, die Glykosurie und die sexuellen Störungen, gleichfalls von Veränderungen des Centralnervensystems abhängig sein können. Jedoch wird man bei der Entstehung der Hypophysistumoren von nervösen Einflüssen absehen müssen, und dafür eine embryonale Verlagerung der Bausteine annehmen, die nach Cohnheim besonders häufig da entsteht, wo verschiedene Epithelsorten aneinanderstossen und sich gegen einander abgrenzen müssen, oder an Orten, wo sich Teile des embryonalen Körpers entgegenwachsen und mit einander verschmelzen. Dies letztere ist ja bei der Hypophyse der Fall, da sie sich entwicklungsgeschichtlich aus einem Gehirnteil und einer Ausstülpung des Munddarmes zusammensetzt.

Am Schlusse meiner Arbeit ist es mir eine angenehme Pflicht, Herrn Obermedizinalrat Prof. Dr. Bollinger für die gütige Uebernahme des Referates, Herrn Prosector Dr. Albrecht für die freundliche Unterstützung bei Anfertigung der Arbeit meinen herzlichsten Dank auszusprechen.

Literatur.

1. Schütte: Centralblatt f. allgem. Pathologie u. path. Anatomie 1898 Nr. 13 S. 597.
2. Sternberg: Die Akromegalie. Nothnagels spezielle Pathologie u. Therapie, VII. Bd. II. Teil 1897.
3. Pineles: Beziehungen d. Akromegalie zum Myxödem u. zu andern Blutdrüsenerkrankungen. Samml. klin. Vortr., N. F. 242 1899.
4. Hansemann: Berlin. klin. Wochenschr. 1897 Nr. 20.
5. Benda: Münchner Med. Wochenschr. 1901 Nr. 19 S. 768. Berlin. klin. Wochenschr. 1900 Nr. 52. Beiträge zur normalen und pathologischen Histologie der menschlichen Hypophysis cerebri.
6. Recklinghausen F. v: Ueber die Akromegalie. Virchow's Arch. CXIX. S. 30.
7. Freund: Ueber Akromegalie. Volkmann's Sammlung klin. Vorträge 1889 Nr. 329.
8. Boettiger: Münchn. Med. Wochenschr. Nr. 51 1899. Ein Fall von Akromegalie, compliciert durch Erscheinungen der Raynaudschen Krankheit.
9. Strümpell A.: Deutsche Zeitschrift für Nervenheilkunde Bd. XI. 1897. Ein Beitrag zur Pathologie u. patholog. Anatomie der Akromegalie.
10. Pearce Bailey: Münchn. Med. Wochenschr. 1898 Nr. 28.
11. Du Mesnil: Münchn. Med. Wochschr. 1899 S. 1516.
12. Mendel. E.: Münchn. Med. Wochschr. 1899 S. 1750.
13. Norman Dalton: Transact. of the pathol. Soc. of London XLVIII. p. 166 1897.
14. Percy Furnivall: Transact. of the pathol. Soc. of London 1898 p. 204.

15. Rolleston H. D: Transact. of the pathol. Soc. of London 1898 p 237.
16. Byday K. u. Jancsó N.: Deutsches Archiv f. klin. Med. LX. 4 u. 5. p. 385. 1898.
17. Johnston J. M'C. u. Monro T. K.: Glasgow med. Journ. L. 2 p. 112 Aug. 1898.
18. Bredward Neal J.: Lancet July 23. 1898.
19. Harlow Brooks: Acromegalie. Arch. of Neurology and Psychopathology I. 4. p. 485—678, 1898 (3 Fälle).
22. Moxter: Beitrag zur path. Anatomie d. Akromegalie. Charité Annalen XXIV. p. 689. 1899.
23. Lancereaux E.: Cinquantenaire de la Soc. biol. Vol. jubilaire p. 573. 1899.
24. Gubler R.: Corr.-Bl. f. Schweizer Aerzte XXX. 24. 1900. Ueber einen Fall von acuter, maligner Akromegalie.
25. Schultze Fr.: Dtsch. Zeitschrift für Nervenheilkunde. Bd. XI. 1897. S. 31.
26. Strümpell A.: Dtsch. Zeitschrift für Nervenheilkunde. Bd. XI. 1897.
27. Fränkel A., Stadelmann E., Benda C.: Deutsche Med. Wochenschr. 1901 Nr. 31 S. 512 u. Nr. 32 S. 534.
28. Benda C.: Deutsche Med. Wochenschr. 1901 Nr. 32 S. 537. Die mikroskopischen Befunde bei vier Fällen von Akromegalie.
29. Schmidt: Lubarsch-Ostertag Ergebnisse der Allgem. Pathologie u. pathol. Anatomie. Bd. V. 1898.
30. Waldo: Akromegaly. Brit. med. Journ. p. 662. 1890. I.
31. Linsmayer: Ein Fall von Akromegalie. Wien. klin. Wochenschr. 1894 S. 294.
32. Hunter: A case of acromegaly. Path. soc. Transact. Vol. 49. p. 246. 1898.
33. Dallemagnes: Trois cas d'acromegalie avec autopsies. Arch. de med. expér. T. VII. 1895 p. 589. III. Fall.
34. Bonardi: Schmidts Jahrb. 1893 S. 240.
35. Israel O.: Der Akromegale Kanerauf. Virchows Arch. Bd. 164. 1901. S. 344.
36. Virchow R.: Zeitschrift f. Ethnologie 1900. Heft 4. S. 309.
37. Oestreich u. Slawyk: Virch. Arch. CLVII. 3. p. 475. 1899.
38. Bregmann: Deutsch. Zeitschrift f. Nervenheilkunde XVII. 5. u. 6. p. 483. 1900.

39. Beadles C. F.: Pathol. soc. Transact. Vol. 48 p. 1. 1897.
40. Hunter W.: Pathol. soc. Transact. Vol. 49 p. 249. 1898.
41. Ponfick E.: Ztschr. f. klin. Med. XXXVIII. 1. 2. 3. p. 1. 1899 u. Centralblatt f. allg. Pathol. u. path. Anatomie. X. B. S. 835.
42. Burr Ch. W. u. Riesmann D.: Journ. of nerv. and ment. Dis. XXVI. 1. p. 20. 1899.
43. Stoca F.: Nouv. Iconogr. de la Salpêtrière. XIII. 2. p. 101. 1900.
44. Lawrence J. u. T. W. P.: Transact. of the pathol. Soc. of London. L. p. 202. 1899.
45. Fuchs A.: Wien. klin. Wochenschr. 1903 Nr. 6.
46. Fröhlich A.: Wien. klin. Rundschau. 1901 Nr. 47 u. 48.
47. Mohr: Schmidts Jahrb. Bd. XXX. 1841.
48. Hippel: Virch. Archiv, Bd. 126, p. 124. 1891.
49. Gläser: Berlin. klin. Woch. 1883 Nr. 52.
50. Stewart: Boston med. and surgical Journ. Nr. 21. 1899.
51. Walton G. L. u. Cheney F. E.: The Boston med. and surgical Journ. 1899, Dec.
52. Schiff A.: Wien. klin. Wochenschr. 1892 Nr. 12.
53. Borst: Die Lehre von den Geschwülsten.
54. Schmaus: Grundriss der pathol. Anatomie. S. 157. 1899.

Lebenslauf.

Als Sohn des Kaufmanns Ludolf Grahl und seiner Frau Marie, geb. Wirth, wurde ich am 12. August 1877 zu Schwarmstedt geboren. Bis zum 11. Jahre besuchte ich die Volksschule in Varrel in Hannover, kam dann ein Jahr auf das Gymnasium zu Göttingen, um bis zum Schluss der Gymnasialzeit in Celle die Schule zu besuchen. Ostern 1898 bestand ich das Abiturium und diente im Sommer desselben Jahres mein erstes Halbjahr mit der Waffe in Göttingen. Im Jahre 1898 besuchte ich die Universität Göttingen, um Medizin zu studieren; 1899 war ich in Tübingen, den Rest der Studienzeit nach dem Physikum war ich in München. Am 15. Mai 1903 beendete ich das Staatsexamen.

München, den 30. Juni 1903.

Franz Grahl, appr. Arzt.

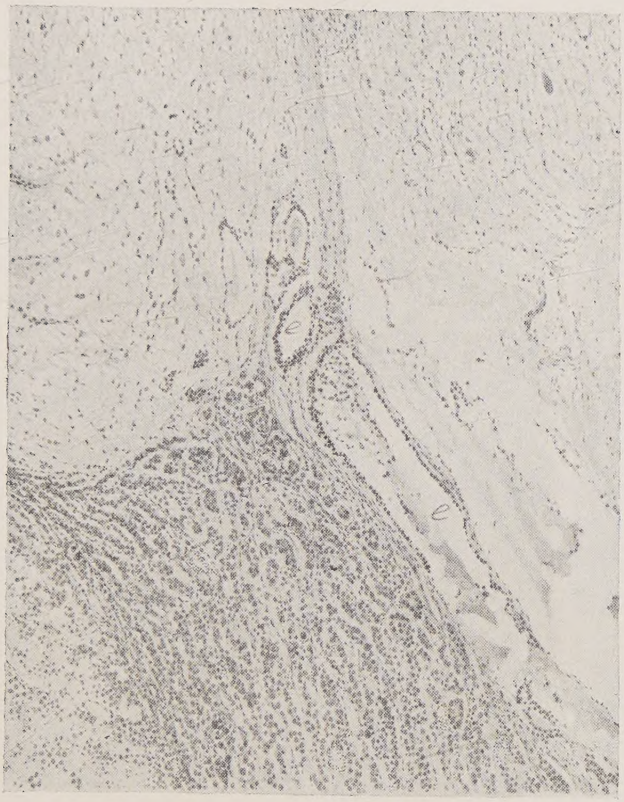

Erklärung der Abbildung.

a = normales Hypophysisgewebe
b = Adenom
c = Myxom
d = fibröse Entartung
e = erweiterte Drüsengänge.